COLUMBIA LIBRARIES OFFSITE
HEALTH SCIENCES STANDARD
HX64159264
RC786 .K631 Die autoscopie des k
RECAP

Columbia University
in the City of New York

College of Physicians and Surgeons

Library

Digitized by the Internet Archive
in 2010 with funding from
Open Knowledge Commons

http://www.archive.org/details/dieautoscopiedes00kirs

Die Autoscopie

des Kehlkopfes und der Luftröhre

(Besichtigung ohne Spiegel)

von

Dr. Alfred Kirstein

Berlin

Berlin W.

Verlag von OSCAR COBLENTZ.

1896.

Die Autoscopie

des Kehlkopfes und der Luftröhre

(Besichtigung ohne Spiegel)

von

Dr. Alfred Kirstein

Berlin

Berlin W.

Verlag von OSCAR COBLENTZ.

1896.

RC786
K631

Herrn Geh. Med.-Rath Prof. Dr. **Senator**

in Dankbarkeit und Verehrung

zugeeignet

Inhalt.

	Seite
Vorwort	VII
Geschichte	9
Litteratur	10
Definition und Theorie	11
Technik	14
I. Beleuchtung	14
II. Autoscop	17
III. Autoscopie	20
Individuelle Autoscopirbarkeit	24
Stellung der Autoscopie zur Spiegelmethode	28
I. Untersuchung Erwachsener	28
II. Untersuchung von Kindern	33
III. Operationen	35
Schlusswort	39
Ergebnisse	40
Anhang: Die erste autoscopische Operation eines Stimmbandpolypen	41

Vorwort.

So lange forschende Geister sich bemüht haben, in den Kehlkopf des unverletzten lebenden Menschen hineinzuschauen (nachweislich seit 150 Jahren, Levret 1743), standen sie unter dem Eindrucke des gleich einer naturgesetzlichen Notwendigkeit respectirten anatomischen Verhältnisses, dass der Weg von der Mundöffnung zu den Stimmbändern winkelig gekrümmt ist. Im Banne dieser Vorstellung, an deren bedingungsloser Giltigkeit noch nie ein Mensch gezweifelt zu haben scheint, konnte gar kein anderer Gedanke aufkommen als derjenige, welcher schließlich in der Mitte des sechsten Decenniums unseres Jahrhunderts mit der Erfindung der Laryngoscopie durch Garcia, Türck und Czermak zur That wurde: Ueberwindung des Winkels durch ein am Scheitel desselben anzubringendes Licht-ablenkendes Werkzeug (Spiegel, allenfalls Prisma). Mit der Einführung des Kehlkopfspiegels in die Medicin war der laryngologischen Technik ein Entwicklungsweg gewiesen, von dem sie bisher auch noch nicht um Haaresbreite abgewichen ist. Als Victor Bruns die endolaryngeale Chirurgie inaugurirte, brach er die reife Frucht des von Türck und Czermak gepflanzten Baumes. Das Cocain hat unser laryngologisches Thun von lästigen Hemmnissen befreit, seine Richtung in keiner Weise verändert. Somit ist es ein einziger schöpferischer Gedanke, von dem wir mit unserer ganzen laryngologischen Untersuchungs- und Behandlungs-Technik bislang zu zehren hatten.

Wenn ich es unternehme, der laryngotracheologischen Methodik einen von Grund aus neuen Weg zu erschließen, indem ich lehre, direct (ohne optisches Werkzeug) in die Luftwege hineinzuschauen und mit geraden Instrumenten hineinzugreifen, so könnte dieser schroffe Traditionsbruch vielleicht als eine Tollkühnheit erscheinen. Indessen hat mein Unterfangen eine doppelte Rechtfertigung. Die eine liegt in den jederzeit demonstrirbaren und schon sehr häufig demonstrirten Thatsachen, die ich entdeckt und unter dem Titel „Autoscopie der Luftwege“ bekannt gemacht habe. Wenn wir bisher niemals direct (ohne Spiegel) in den Kehlkopf geschaut haben, so unterließen wir das doch nicht aus Enthaltsamkeit oder aus sonst erwogenen Gründen, sondern weil wir von der Möglichkeit keine Ahnung hatten; wissen wir

jetzt, daß wir es können und wie wir es können, so wird uns Niemand wehren dürfen, wenn wir von unsern neuen Kenntnissen und Fähigkeiten einen zweckmäßigen Gebrauch machen wollen. Zweitens soll es sich nicht um einen Ersatz, sondern um eine Ergänzung der Spiegelmethode handeln. Den Verdacht einer spiegelfeindlichen Tendenz müßte ich mit aller Entschiedenheit ablehnen: gerade die von mir zu beweisende Unfähigkeit meiner directen Methode, die indirecte entbehrlich zu machen, zeigt uns in verstärktem Maße, was wir an dem Kehlkopfspiegel haben! — Gewiß wird mancher Laryngologe überzeugt sein, daß die Spiegeltechnik keiner Ergänzung bedarf: andere werden anders denken: die Entscheidung bleibe der Zukunft vorbehalten.

Die der autoscopischen Methode im Anfange ihrer Existenz anhaftenden Mängel haben es verschuldet, daß der Begriff der „Autoscopie" sich (wie ich öfters höre) noch jetzt bei vielen Collegen mit der Vorstellung gewisser Umständlichkeiten oder gar Schrecknisse verbindet, die doch meinem Verfahren, wie ich es seit Ende Juni ausübe, absolut fremd sind. Ich greife deswegen dem Inhalte dieser Schrift sogleich mit folgender Erklärung vor:

Die Autoscopie ist für den wohlgeübten Arzt eine ebenso flinke und bequeme, für den Patienten eine ebenso harmlose und erträgliche Procedur wie die gewohnte Laryngoscopie mit dem Spiegel.

Mit dieser bündigen Erklärung betrachte ich jenes lästige Vorurteil als abgethan.

Sämtliche Untersuchungen über Autoscopie sind in der unter der Direction des Herrn Geh.-R. Prof. Dr. Senator stehenden kgl. medicinischen Universitäts-Poliklinik ausgeführt worden.

Ein Wort wärmster Anerkennung gebührt meinem vortrefflichen technischen Mitarbeiter, Herrn Georg Hirschmann, dessen eminenter Tüchtigkeit ich es verdanke, daß mit der fortschreitenden Entwickelung der Idee die Herstellung des zu ihrer Ausführung jeweilig erforderlichen Instrumentariums in bester Qualität ständig Hand in Hand ging.

Berlin, am 9. November 1895.

Kirstein.

Geschichte.

Die Autoscopie der Luftwege (Laryngotracheoscopia directa) hat keine Vorgeschichte, wenn man nicht eine beiläufige Erzählung Tobold's*) als solche betrachten will: Er erhielt im Jahre 1864 den Besuch einer Sängerin, die ihm den directen Anblick ihrer mit Papillomen besetzten Stimmbänder anbot und diese Demonstration, nachdem er sie für unmöglich erklärt hatte, richtig ausführte. „Die Patientin wusste ihre allerdings sehr dünne Zunge derartig nach vorn zu drängen und gleichzeitig gegen die untere Reihe der Schneidezähne zu drücken, daß sofort bei Rücklegung des Kopfes und einfallendem Reflexlichte die Aryknorpel, Stimmbänder und Papillome, sowie Oeffnen und Schließen der Stimmbänder deutlich sichtbar wurden."

Der Gedanke, ohne Spiegel in den Kehlkopf sehen zu wollen, kam mir jetzt gerade vor einem Jahre, im November 1894: sofort aufgenommene, während des Winters mannigfach variirte Versuche verliefen ohne Resultat, bis ich endlich am 23. April 1895 die Freude hatte, bei einem jungen Manne die Stimmbänder und die Gabelung der Luftröhre direct zu erblicken. Es folgten Demonstrationen in der Berliner medicinischen Gesellschaft (15. Mai), in der Berliner laryngologischen Gesellschaft (24. Mai), in der zweiten Versammlung süddeutscher Laryngologen zu Heidelberg (4. Juni). Die Reduction der bis dahin mit ganz überflüssigem und geradezu zweckwidrigem Beiwerk belasteten Technik auf die einfachste und rationelle Form geschah in der zweiten und dritten Juniwoche. Bis Ende August hatte sich als Ergebnis der zahllosen scheinbar widerspruchsvollen Einzeluntersuchungen schließlich der Begriff der individuellen Autoscopirbarkeit bei mir geklärt, welcher das Fundament der in dieser Schrift zu vertretenden Auffassung bildet.

*) Lehrbuch der Laryngoscopie. 2. Auflage. Berlin 1869. S. 43.

Litteratur.

Die erste Mitteilung (Allg. med. Central-Ztg. 1895, No. 34, 27. April) lautet:

„Laryngoscopia directa und Tracheoscopia directa.
(„Besichtigung des Kehlkopfes und der Luftröhre „ohne Spiegel.)

„Eine vorläufige Mitteilung.

„Die übliche Methode der Laryngoscopie zeigt „uns nicht den Kehlkopf selbst, sondern dessen „Spiegelbild. Ich habe nun ermittelt: Das Innere „des Kehlkopfes und der Luftröhre ist bei vielen „Menschen der directen Besichtigung zugänglich: „manche Eingriffe hierselbst sind unter directer „(durch keinen Spiegel, kein Prisma oder dergleichen „vermittelter) Controlle des Auges ausführbar. . . . . „Die neue Methode will nicht mit der alten, bewährten, „in ihrer Technik so hoch entwickelten indirecten „Laryngoscopie in einen Wettbewerb eintreten. Aber „sie erweitert nach bestimmten Richtungen hin „die Grenzen unserer diagnostischen und therapeu- „tischen Herrschaft über den menschlichen Körper.“

Drei Aufsätze (Berl. klin. Wochenschrift 1895, No 22; Archiv für Laryngologie und Rhinologie, III. Band, 1. und 2. Heft; Therapeutische Monatshefte 1895, Juli) sind die Documente der Entwickelung der jungen Methode, zugleich die Protocolle ihrer Kinderkrankheiten (in Technik und Auffassung), deren schnellen und glücklichen Ablauf ein für die Naturforscherversammlung in Lübeck bestimmter (nicht gehaltener) Vortrag (Deutsche med. Wochenschrift 1895, No. 38, 19. September) bezeugt, in welchem der viermonatliche Entwickelungsproceß seinen Abschluß erreicht hat.

Definition und Theorie.

Als „Autoscopie der Luftwege“ bezeichne ich die geradlinige Besichtigung der tiefen Rachenteile, des Kehlkopfes, der Luftröhre und der Bronchialeingänge von der Mundöffnung aus.*)

Die Bedingungen einer solchen vollständigen geradlinigen Besichtigung kann man sich leicht a priori construiren:

1) Es muß dem Körper eine Haltung gegeben werden, bei der das Lumen des tracheolaryngealen Rohres in seiner geradlinig gedachten Verlängerung nach oben hin in den Bereich der Mundöffnung fallen würde.

2) Es müssen die in die gedachte Verlängerung des tracheolaryngealen Lumens hineinragenden Körperteile (Kehldeckel und Zungengrund) aus dem Wege geräumt werden.

ad 1) Bei militärischer Haltung würde die Verlängerung der Luftröhre ungefähr die Nasenwurzel treffen, bei bequemer Rückneigung des Kopfes (wie wenn man über sich in die Höhe schaut) ungefähr das Kinn; das kann man sich an jedem aufrecht stehenden Menschen durch äußere Betrachtung verdeutlichen, wenn man nur daran denkt, daß die Luftröhre, deren oberes Ende am Halse ganz vorne liegt, im Thorax schräg nach hinten verläuft, parallel zur Wirbelsäule, so daß sie mit dem Brustbein einen beträchtlichen Winkel bildet. Die Autoscopirhaltung muß somit zwischen der erst- und zweit-erwähnten Haltung liegen und durch ein leichtes, höchst bequemes Anheben des Kopfes zu erzielen sein, bis die Blickebene mit der Rumpfaxe einen Winkel von vielleicht anderthalb Rechten bildet — eine Ueber-

*) Viele haben mir gesagt, die Sache sei gut, aber der Name sei schlecht; doch wusste keiner einen weniger schlechten vorzuschlagen, von dem sich ebenso bequem ein characteristisches Eigenschaftswort und Zeitwort bilden ließe; die brauche ich aber unbedingt. — Schließlich sind ja solche Namen doch blos Sache der Convention und es lohnt kaum, sich darüber aufzuhalten.

legung, die durch die Erfahrung vollkommen bestätigt wird. Die Bewegung des Kopfes, um die es sich handelt, vollzieht sich im Atlantoccipitalgelenk: ich glaube nicht, daß die Biegsamkeit der Halswirbelsäule dabei irgendwie nennenswert in Anspruch genommen wird. Daß ein kleiner Winkel im Atlantoccipitalgelenk einen hinreichend großen Ausschlag am Oberkiefer ergiebt, liegt an der Länge des Radius der Kreisbewegung (circa 12 cm).

ad 2) Der Zungengrund kann aus dem Bereiche des verlängerten Trachealrohrs naturgemäß nur nach einer Seite ausweichen, nämlich ventralwärts, nach vorn und unten. Die von jener vorher erwähnten Sängerin demonstrirte Fähigkeit zur activen Vorschiebung des Zungengrundes wird wohl nur höchst selten anzutreffen sein; man bedarf daher, behufs passiver Herbeiführung der erforderlichen Lage der Zunge, eines für den Zungendruck geeigneten Instrumentes, also eines Spatels, der aber nicht, wie die üblichen Zungenspatel, vor den Papillae circumvallatae bleiben darf, sondern gerade den dahinter liegenden Zungenteil anpacken muß.

Zur Aufrichtung des Kehldeckels haben wir, wie längst bekannt, zwei Möglichkeiten: das directe Anheben durch ein über die Epiglottis greifendes Instrument (in unserem Falle also am einfachsten gleich durch den Spatel, dessen Ende dann hinter die Epiglottis eingeführt werden muß), oder das indirecte Anheben nach dem von Reichert*) 1879 gefundenen Princip, welches lautet: Druck auf den Zungengrund und das Ligamentum glosso-epiglotticum medium veranlasst die mit der Zunge eng verbundene Epiglottis sich aufzurichten. Da das erstere Verfahren nach den heutigen Gepflogenheiten Cocainisirung erfordert, so ist es für Ausnahmefälle zu reserviren: die Autoscopie wird im allgemeinen mit dem Reichert'schen Princip zu rechnen haben, welches durch die ohnehin notwendige instrumentelle Dislocation des Zungengrundes implicite sich erfüllt.

— —

Leichtes Anheben des Kopfes, Oeffnen des Mundes, Vorwärtsdrücken des Zungengrundes mit einem Spatel — das ist das zum Erstaunen einfache Resultat unserer theoretischen Erörterung über die Möglichkeit einer Autoscopie. Einer rückwärts gerichteten Betrachtung wird es schwer begreiflich sein, wie ein so nahe liegender Fund so lange übersehen werden konnte. Man

*) Eine neue Methode zur Aufrichtung des Kehldeckels bei laryngoscopischen Operationen. Arch. f. klin. Chirurgie, 24. Bd.

sollte meinen, daß der gelegentliche Anblick eines beliebigen Sagittalschnittbildes des Oberkörpers hätte genügen müssen, um ein planvolles Ersinnen der Autoscopie anzuregen. Aber es mangelte offenbar jede hierauf zielende Tendenz, weil ein Bedürfnis zur Erweiterung unserer Machtmittel in der Laryngologie entschieden nirgends empfunden wurde. Wer daraus schließen wollte, daß die Autoscopie auch jetzt, da sie existirt, keinem Bedürfnis entspricht, der könnte mit derselben Logik die Entbehrlichkeit des Kehlkopfspiegels beweisen, nach welchem durch die Jahrhunderte, bis jetzt vor 40 Jahren, die Medicin kein Verlangen trug und der, als ihn ein Musiker erfunden hatte, den zur Erkennung und Behandlung der Krankheiten berufenen Aerzten erst von einem Physiologen förmlich aufgenötigt werden mußte.

Fast noch merkwürdiger kommt es mir vor, daß der Zufall, der doch so gern Entdeckungen in's Leben ruft, die Laryngologie in dieser Sache gänzlich im Stiche gelassen hat. Es passirt uns neuerdings häufig, daß wir bei der gewöhnlichen Pharyngoscopie, beim Niederdrücken der Zunge mit unserm alten Fränkel'schen Spatel, sofort die ganzen Aryknorpel und ein Stück der Stimmbänder zu sehen bekommen, manchmal gleich die Bifurcation; früher geschah dergleichen nie. Ich kann mir das nur so erklären, daß fleißiges Autoscopiren unmerklich zu einer gewissen Virtuosität in der Ausübung des Zungendruckes erzieht, auf die wir bisher nicht in dem Maße angewiesen waren. Man bekommt eine ganz andere Art, den Spatel zu führen. Das Vorurteil von der argen Reflexerregbarkeit des Zungengrundes (von Buch zu Buch „wie eine alte Krankheit" fortgeerbt) fliegt als Ballast über Bord, wir greifen flotter zu, wir bringen den Patienten in vorteilhaftere Positur, wir sehen nicht blos vorwiegend geradeaus, sondern auch von oben nach unten. Die Laryngologen, welche gewohnt sind stehend zu untersuchen, waren einer zufälligen Entdeckung der Laryngoscopia directa entschieden näher als die sitzende Majorität. Es wird sich mit der Zeit herausstellen, daß die Autoscopie einen gewissen Zug von gesteigerter Beweglichkeit in die Technik bringt, der sehr zum Vorteile ist, sofern er nicht in Unruhe ausartet.

Technik.

I. Beleuchtung.

Feststehende Beleuchtungsapparate (Stativspiegel) sind für unsere neuerdings gepflegte freiere Art der Halsuntersuchung vollständig unbrauchbar — nicht blos für die „Autoscopie" im engeren Sinne. Das in den Hals gesandte Lichtbündel muss an uns gebunden sein und den feinsten Bewegungen unseres Körpers von selbst folgen, so daß wir Herr sind über das Licht, statt daß wir auch nur im geringsten auf die jeweilige Stellung des Reflectors einige Rücksicht nehmen sollten. Der Stirnspiegel genügt diesen Anforderungen im wesentlichen, doch nicht vollkommen. Immerhin ist er für die Autoscopie das einzig mögliche und durchaus brauchbare Instrument, wenn wir mit Sonnenlicht arbeiten oder auf Petroleumlicht, Gaslicht oder Gasglühlicht angewiesen sind. Ganz frei macht uns nur das electrische Licht, oder vielmehr: es kann uns ganz frei machen, wenn wir seine Eigenart gehörig ausnutzen. Setzen wir einfach an Stelle des Gaslichtes eine electrische Glühlampe (ev. mit Sammellinse) und bewaffnen uns, dem alten Brauche getreu, mit dem Stirnspiegel, so heißt das, einem auf ganz anderen Grundlagen erwachsenen überlieferten Arrangement zu Liebe das Beste aufopfern, was das electrische Licht uns zu bieten hat. Zu einer Halsuntersuchung gehören von Rechts wegen zwei Individuen: ein Patient und ein Arzt; das classische Arrangement bringt einen sehr überflüssigen und dabei anspruchsvollen Gesellen dazu, nämlich die Lampe. Die steht fest, die duldet keinen Anstoß, nach der muß ich mich mit meinem Kopf richten, der den Stirnspiegel trägt (während ich meinen Kopf ohne Nebenrücksichten einzig auf den Patienten zu richten wünsche), die soll ich vorschieben, wenn ich den Patienten beuge, die soll ich hochschieben, wenn ich nach Killian untersuche, und (zu guter letzt) von der soll ich mich ständig anleuchten und blenden lassen, da ich doch nicht Licht

empfangen, sondern Licht geben will. Schließlich ist das alles ja erträglich, und mit nicht-electrischem Lichte geht es eben nicht anders. Aber wir brauchen doch aus der Not keine Tugend zu machen. Wir können wenigstens zugestehen, daß das alles unangenehm ist und hemmt, wenn uns auch die Gewohnheit dagegen abgestumpft hat.

Das electrische Licht ist noch heller und noch Sonnenlicht-ähnlicher als das Gasglühlicht, aber das Gasglühlicht ist hell und Sonnenlicht-ähnlich genug für die practischen Zwecke der Laryngologie. Die epochale Bedeutung der electrischen Glühlampe für uns liegt nach meiner Ansicht anderswo, nämlich in ihrer absoluten Anspruchslosigkeit in räumlicher Beziehung. Sie wiegt so gut wie nichts, sie läßt sich schieflegen oder auf den Kopf stellen, ich kann das beste Licht haben gewissermaßen ohen Lampe, denn ich hefte die Lampe einfach an meine Stirn und so ist sie für meine Wahrnehmung verschwunden. Schüler müssen den Gebrauch des Stirnspiegels erlernen, und wenn für Schülercurse electrisches Licht zur Verfügung stehen sollte, so würde mir trotzdem der Stirnspiegel da am Platze erscheinen; wo es sich aber nicht um Erlernung, sondern um freie Ausübung der Kunst handelt, da ist die Stirnlampe das rationelle Werkzeug zur electrischen Beleuchtung. Eine einfache Stirnlampe, welche nicht-reflectirtes Licht giebt, reicht nur so lange aus, als wir nicht in verhältnismäßig enge Canäle tief hineinzuleuchten haben; für die Autoscopie (wie auch für die Rhinoscopia anterior) ist sie nicht gut zu brauchen, weil wir an solcher Lampe vorbeisehen müssen, sodaß entweder die Sehaxe oder das Licht schief einfällt und eine vollkommene Besichtigung der tiefen Teile kaum möglich ist.

Allen Anforderungen der gesamten laryngorhinologischen Technik, einschließlich der Autoscopie, genügt meine

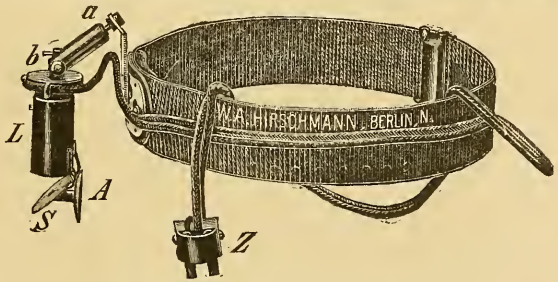

Stirnlampe für reflectirtes Licht.
(Das Bild entspricht nicht ganz genau dem neuesten Modell.)

Stirnlampe für reflectirtes Licht*), bei der das durch eine Linse gesammelte Licht vermittelst eines durchbohrten Planspiegels um 90° abgelenkt wird. Die Sehaxe fällt hier in das Centrum des Lichtbündels — ein optisch ideal günstiges Verhältnis. Eine Belästigung des Arztes durch strahlende Wärme findet bei richtigem Gebrauche meiner Lampe durchaus nicht statt: natürlich muß ich zugeben, daß für einzelne außergewöhnlich empfindliche Collegen hier doch noch ein störendes Moment liegen mag, wie es ja sogar Menschen giebt, die keinen Stirnspiegel vertragen. Das für alle Stirnlampen obligatorische Kabel ist gewiß keine angenehme Zugabe und erfordert auch eine Gewöhnung, aber das An- und Abkabeln ist eine kleine Mühwaltung, die gänzlich außerhalb des Untersuchungsactes liegt; sie steht somit auf einem anderen Brett als jene Belästigungen, die vorhin gerügt wurden: unsere Bewegungen hemmt das lange Kabel in keiner Weise; als Untersucher und Operateure sind wir mit der Stirnlampe frei.

Außer der Stirnlampe kommt für die besonderen Verhältnisse der Autoscopie noch ein anderes electrisches Beleuchtungswerkzeug in Frage, welches sogar, wie mir scheint, in der Gunst der Collegen den Sieg erringen wird. Es ist dies das Casper'sche Electroscop, ein ursprünglich für die Harnröhre construirtes, für die Autoscopie jetzt unwesentlich modificirtes Instrument von vorzüglicher Qualität. Es stellt eine electrische Handlampe dar, deren gesammeltes Licht durch ein Prisma um 90° abgelenkt wird. Diese Handlampe wird als Griff benutzt, an dem der Autoscopspatel rechtwinklig fest angeschraubt wird, sodaß das Licht über den Spatel hinweg und an ihm entlang streicht und dieses optisch günstige Verhältnis keine Veränderung erleiden kann. Die Notwendigkeit, das Licht zu dirigiren, kommt hier also ganz in Wegfall, wir haben blos den Spatel zu dirigiren, das Licht geht von selbst mit. Eine bequemere Art der Beleuchtung ist schlechterdings undenkbar. Der Einblick erfolgt unmittelbar über die Kante des Prismas hinweg, sodass der ganze durch die divergirenden Lichtstrahlen erhellte Bezirk vollkommen übersehen werden kann. — Eine autoscopische Demonstration kann man wohl nur mit diesem Electroscop machen.

*) Deutsche med. Wochenschrift, 1895 No. 29. Die Lampe sowie sämtliche anderen in dieser Schrift erwähnten Instrumente liefert die Firma W. A. Hirschmann, Berlin N., Johannisstrasse 14/15. — Durch Auswechseln der Linse kann meine Lampe jederzeit im Moment in eine Stirnlampe für nicht-reflectirtes Licht verwandelt werden, wenn das in einem besonderen Falle einmal erwünscht sein sollte.

Technik.

II. Autoscop.

Das Autoscop besteht aus 3 Teilen, dem Spatel, dem Aufsatzkasten, dem Handgriff.

Beim Spateldruck auf den hinteren Teil der Zunge kann die freie Mitte stärker dislocirt werden als die fixirten Seitenteile, sodass dann zwischen den Arcus palatoglossi eine Mulde entsteht: daraus ergiebt sich die Rinnenform als passendste Grundform für den Autoscopspatel. Je schmäler die Rinne ist, um so weniger greift sie an die fixen Teile, um so tiefer kann sie daher in die Zunge eingedrückt werden. Zu schmal darf der Spatel wiederum nicht sein, weil sich sonst das Zungenfleisch daneben unter Umständen derart aufbäumt, dass Licht abgeblendet wird. Dass der einem geradlinigen Einblick die Bahn schaffende Spatel im wesentlichen geradlinig verlaufen muß, ist selbstverständlich: erst da, wo er die Convexität der Zunge bereits überschritten hat, bekommt der gewöhnliche (prälaryngeale) Spatel eine abwärts gerichtete Krümmung, um den zur Aufrichtung der Epiglottis erforderlichen Druck auf die Zungenwurzel (wohl auch auf den in den Valleculae stets leicht palpirbaren Zungenbeinkörper) und das Ligamentum glosso-epiglotticum medium auszuüben. Letztgenanntes Ligament erfordert eine Delle am Spatelende, welches im übrigen verdickt sein und sehr sorgsam abgerundete Ränder haben muss, um Verletzungen der Schleimhaut zu vermeiden. Die Länge des Spatels für Erwachsene beträgt 14 cm., die Breite am Ende circa 2, an der Stelle der Zungenconvexität circa 1½ cm. Der Spatel besteht aus vernickeltem Neusilber, ist äußerst leicht zu reinigen und in kochendem Wasser zu desinficiren. Das Endstück ist bei dem meist benutzten Normalspatel derart gekrümmt, daß der freie Rand 1 cm tief unter der Ebene des Rinnenbodens steht, doch ist der Besitz verschieden stark (besonders auch schwächer) gekrümmter Spatel unbedingt notwendig.

Bei cocainisirten Patienten kann man den intralaryngealen Autoscopspatel anwenden, der hinter den Kehldeckel eingeführt wird, diesen an die Zunge andrückt und dabei verdeckt. Er besteht aus einer ganz geraden Rinne, die vorne mit dünnem, convexem Rande endet. Ihn einzuführen ist durchaus nicht immer leicht, da weiche, sehr biegsame Kehldeckel ihm gern entschlüpfen. Zur Not kann man auch einmal mit einem schwach gebogenen Prälaryngealspatel hinter die cocainisirte Epiglottis gehen. Sämtliche Spatel haben Schienen zur Befestigung der Aufsatzkästen.

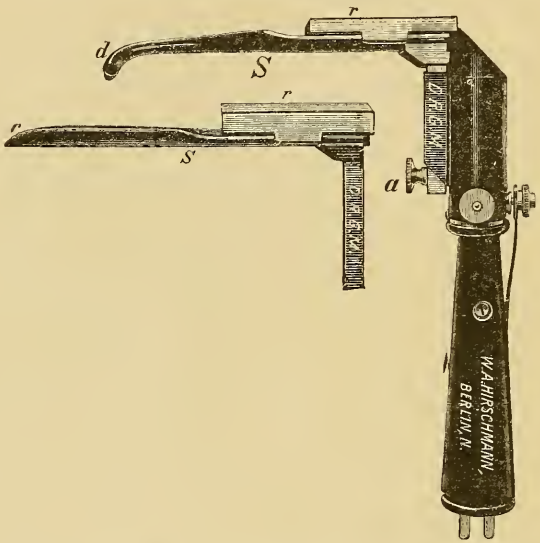

Normalspatel am Electroscop. und Intralaryngealspatel, beide mit Aufsatzkästen.

Der Aufsatzkasten, 6 cm lang, 3 cm breit, ebenfalls aus vernickeltem Metall, dient dazu, dem Einfall des Lichtes sowie dem Einblick die Bahn freizuhalten, die sonst durch dichtes Aufliegen der oberen Zähne, der Oberlippe, eventuell des Schnurrbarts versperrt werden würde. Durch Zurückziehen des Kastens können wir bei besonders großen Menschen das Autoscop verlängern; auf dieselbe Weise schützen wir die Nase des Patienten vor der Berührung des bisweilen oben warm werdenden Electroscopes. Manchmal ist der Kasten entbehrlich. Ich habe Kästen von 3 Höhen anfertigen lassen (circa 3, 6 und 9 mm): der mittlere ist der gebräuchlichste, der höchste gestattet die Einführung starker Operations-

instrumente (Zangen), der niedrigste leistet gelegentlich auch sehr gute Dienste. Es ist merkwürdig, durch wie schmale Spalten wir beim Autoscopiren hindurchsehen können, ohne uns behindert zu fühlen: ein Sehspalt von 3 mm Höhe genügt vollkommen: doch gönnen wir uns ja in der Regel mehr Platz. Für die optische Ausnutzung von Zahnlücken kann man noch ganz besonders geformte Kästen bereit halten, doch ist das schon eine höhere Finesse, die wir in unserer elementaren Anleitung übergehen können.

Handgriff.

Ganz ungewöhnlich dicke Instrumente würden wir auch durch unsern höchsten Kasten nicht hindurchbekommen, wenn wir mit dem Casper'schen Electroscop arbeiten, dessen Benutzung als leuchtender Griff ja sehr bequem ist, das aber mit seinem Prisma den Eingang der Rinne verdeckt und nur die Kastenhöhe freilässt. Viel mehr Raum (wie wir ihn aber unbedingt nur sehr selten gebrauchen) bekommen wir, wenn wir den Spatel in einen einfachen metallenen Handgriff stecken, der dann zusammen mit der Stirnlampe (oder mit dem Stirnspiegel) benutzt wird.

Technik.

III. Autoscopie.

Die Autoscopie ist eine Kunst — das vorweg. Wer glaubt, er braucht nur dieses Buch zu studiren und zum Autoscop zu greifen, um autoscopiren zu können — der irrt sich. Die Autoscopie ist eine schwierige Kunst — bis man eine ganz bestimmte, schwer zu beschreibende Handbewegung bei der Einführung des Spatels heraus hat, dann ist sie mit einem Male eine leichte Kunst — wer autoscopiren kann, dem erwachsen im Einzelfalle selten besondere Schwierigkeiten in der Einführung des Instrumentes.

Wir haben im theoretischen Kapitel gesehen, daß die Blickebene des Patienten im allgemeinen einen stumpferen Winkel zur Rumpfaxe bilden soll als bei der militärischen Haltung. Ließen wir nun den ganz gerade sitzenden Patienten den Kopf etwas zurückneigen, so würde die Verlängerung seiner Luftröhre, wenn sie auch zur Verticalen schon beträchtlich geneigt ist, doch noch so steil in die Luft ragen, daß die Untersuchung für den Arzt unbequem wäre. Wir geben deswegen gewöhnlich dem ganzen Oberkörper des Patienten

eine Neigung nach vorne, so dass seine Blickebene ungefähr wieder horizontal wird (etwa so wie bei Jemand, der sich über das Fensterbrett hinauslehnt, um sein vis-à-vis zu betrachten). Das nebenstehende Bild macht eine weitere Beschreibung entbehrlich. Der Patient ist auf demselben nur deswegen entkleidet dargestellt, damit seine Haltung recht klar hervortritt; bei der Untersuchung ist eine Entkleidung absolut überflüssig, wenn nicht etwa ein sehr enger Kragen hindern sollte. Das leichte Vorwärtsneigen des Oberkörpers hat noch die günstige Nebenwirkung, daß die Halsmuskeln dabei schlaffer werden, wie man durch Betasten des Sternocleidomastoideus leicht constatiren kann.

Der Arzt steht vor dem sitzenden Patienten. Bei Operationen bin ich einige Male genötigt gewesen, auf eine Fußbank zu steigen; das wird hochgewachsenen Collegen nicht passiren. Das Autoscop wird in die volle Faust genommen (am besten übt man gleich die linke Hand ein) und unter Beleuchtung eingeführt — ja nicht blind! Arbeitet man mit dem Casper'schen Electroscop (was ich wohl als Regel voraussetzen darf), so schließt man, um Licht zu haben, vor der Einführung den electrischen Contact. Man bringt nun den Spatel in den Mund, so daß sein Ende in die Grube zwischen Zunge und Kehldeckel einhakt (der Anfänger hakt leicht aus Versehen über die Epiglottis!), hebt den Griff, bis der Kasten die Zähne berührt (künstliche Zähne werden vorher entfernt), sorgt dafür, daß die Oberlippe nicht eingeklemmt wird (durch Zufassen mit der anderen Hand) und zieht gleichzeitig den Zungengrund so weit nach vorn und unten, als es bequem geht; bei alledem schaut man durch den Kasten hindurch (mit dem besseren Auge, womöglich ohne Brille). Das Autoscop darf der Zahnreihe anliegen, aber es darf nie gegen dieselbe in schmerzhafter Weise gedrückt werden; ebensowenig darf der Zungendruck bis zur Schmerzhaftigkeit gesteigert werden.

Die Kunst besteht nun darin, die beschriebene Procedur mit der größten Sicherheit und Geschwindigkeit auszuführen: Mund auf, und das Autoscop sitzt! So muß es sein, und dazu gehört große Uebung. Sitzt das Autoscop richtig, so kann man sich jetzt meistens sehr viel Zeit lassen und alles in Ruhe besichtigen. Will man das Autoscop entfernen, so muß man natürlich das hakenförmige Ende erst durch Senken des Griffes in die Höhe bringen und nicht etwa versuchen, die angehakte Zunge aus dem Rachen herauszureißen. Macht der Patient Miene, zum Autoscop zu greifen, dann schleunigst heraus mit dem Instrument!

Die viel berufene Reflexerregbarkeit des Zungengrundes stört mich äußerst wenig, kaum mehr als die Empfindlichkeit des Gaumens beim Gebrauch des Kehlkopfspiegels, der doch auch für einzelne Menschen ein Brechmittel ist. Es ist richtig: wenn man den Finger in den Rachen steckt, so macht er hinten mehr Würgereiz als vorne, und wenn ein Autoscopieschüler (sei er auch im Spiegeln ein Meister) autoscopirt, so giebt es leicht eine Scene. So lange die Patienten bei der Autoscopie der Regel nach Reiz bekommen, so lange hat der Arzt die nötige flotte Handführung noch nicht erfasst. Ich kenne Collegen, die den richtigen Griff nach wenigen Versuchen heraus hatten, andere teilen mir mit, daß sie sich vielfach bemüht haben, ohne recht befriedigenden Erfolg. Ich meine, dass man sich über diesen Punkt ganz offen aussprechen darf Je sicherer einer in seiner gewohnten Technik ist, um so weniger „liegt" es ihm, seine Hand anders gearteten technischen Anforderungen anzupassen, besonders wenn er von ihrer Notwendigkeit noch nicht völlig überzeugt ist. Zum Glück läßt sich der Kehlkopf vorzüglich behandeln ohne Autoscopie, und die Autoscopie ist keine Modesache, die Eile hätte. Und so denke ich: mit der Zeit wird sich alles einrichten.

Daß man die Stellung des Patienten variiren, das Autoscop schief halten, sogar an ihm vorbeisehen kann mit Nutzen — das sind kleine Kunstgriffe, auf die Jeder schnell von selbst kommen wird.

Die Autoscopie bürdet dem Arzte unleugbar gewisse Lasten und Unannehmlichkeiten auf, die ich hier zusammenstelle:

1) Die Anschaffung des Instrumentariums und die Erlernung der Technik.

2) Die Abhängigkeit von der Gegenwart einer gut functionirenden Electricitätsquelle (Accumulator oder Anschluß an eine Centrale). Zwar kann man, wie gesagt, mit jeder Beleuchtungsart autoscopiren, aber nur das electrische Licht gestattet die volle Ausnutzung der Vorteile des Verfahrens.

3) Brillengläser beschlagen etwas leichter als beim Spiegeln.

4) Man kann ein bischen kräftiger angehustet werden als beim Spiegeln — wenn man sich nicht in Acht nimmt; dafür entgeht man den Störungen, die sonst das Anhusten des Spiegels erzeugt.

Andere Nachteile für den Arzt sind mir nicht bekannt.

Daß dem Patienten Nachteile aus der Einführung des Autoscopspatels erwachsen können, ist nicht auszuschließen, wenn das Instrument schlecht oder der Arzt auf autoscopischem Gebiete ein Stümper ist; sonst unbedingt. Umgekehrt kann hie und da der Act der Autoscopie eine Art Heilwirkung entfalten (gleichviel ob durch den Druck auf die Zunge oder suggestiv) bei gewissen Formen von Parästhesien oder Neuralgien, so daß es einzelne Kranke giebt, die immer wieder nach dem Autoscop verlangen.

Die einzige Contraindication der Autoscopie wird später erwähnt werden.

Individuelle Autoscopirbarkeit*).

Bekanntlich gelingt die Besichtigung der Luftwege mit dem Kehlkopfspiegel bei der großen Mehrzahl der Menschen in ziemlich gleichmäßigem Umfange. Dagegen zeigt das Autoscop uns Kehlkopf und Luftröhre bei dem einen Menschen vollständig, bei dem andern unvollständig, bei dem dritten garnicht Die Gründe dieser empirisch gefundenen individuellen Verschiedenheit sind mir erst sehr allmählich klar geworden; jetzt sollen sie dargelegt werden. Denken wir uns die vordere Tangentialebene des tracheo-laryngealen Lumens, so müssen

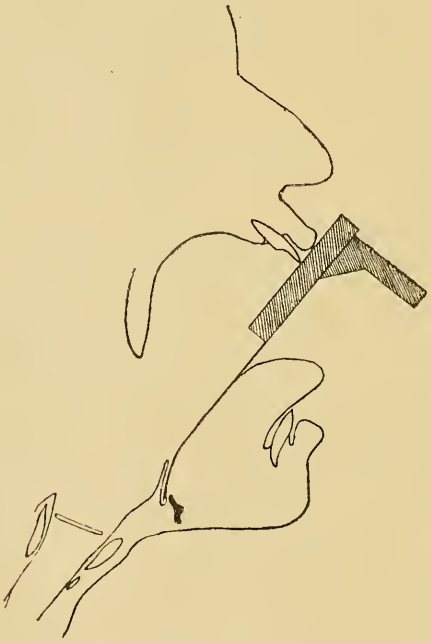

*) Die beiden zu diesem Kapitel gehörigen Figuren sind leider stark verzeichnet; doch dürften sie als grobe Schemata ihren Zweck erfüllen. Das Ideal, Durchschnitte durch eine gut autoscopirbare, in Autoscopirstellung gefrorene Leiche, war mir bisher unerreichbar.

wir doch, um vollständig autoscopiren zu können, den Oberkiefer dorsalwärts, die Zunge (mit dem Kehldeckel) ventralwärts über diese Ebene hinaus versetzen. Nun gelingt ersteres, wie wir wissen, bei allen Menschen ohne Umstände durch leichtes Anheben des Kopfes (physiologische Bewegung im Atlantoccipitalgelenk). Die Erklärung der Differenzen ist daher bei dem zweiten Factor zu suchen, bei der Dislocationsfähigkeit der Zunge. Indem das erleuchtete Autoscop die Zunge vor sich herschiebt, bestreicht das Licht nach Art eines Radius vector die hintere Rachenwand von oben nach unten, geht dann über die Aryknorpel hinweg und zieht successive die Luftwege bis in die Nische des vorderen Glottiswinkels hinein in seinen Bereich. Bei dieser Bewegung überwindet der Autoscopspatel den elastischen Widerstand der Zunge, wobei er nach einander einen doppelten Angriffspunkt gewinnt, erst einen dorsalen (d. h. am Rücken der Zunge, zwischen den Arcus palatoglossi), dann einen basalen (am Zungenbeinkörper selbst oder unmittelbar über ihm). Demnach hängt es hauptsächlich von der Dicke und Consistenz der Zunge und der Straffheit ihrer seitlichen Fixation, nebenbei von der Beweglichkeit des Zungenbeines ab, wie weit wir mit dem Autoscop ungehemmt vorwärtskommen. Fernerhin ist

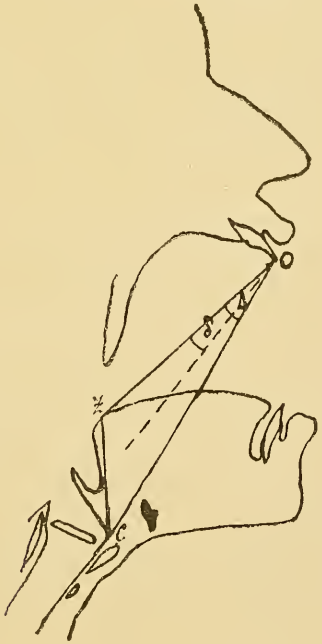

es klar, daß bei verschiedenen Kopf- und Halsformen die Dislocationsfähigkeit der Zunge verschieden stark in Anspruch genommen wird. (Ich würde mich daher garnicht wundern, wenn man irgendwo die Bevölkerung besser oder schlechter autoscopirbar finden sollte als bei uns.) Denken wir uns den Patienten im Moment vor dem Beginn des Zungendrucks, also den Kopf in Autoscopirstellung, die Zunge in der Ruhelage; verbinden wir jetzt den dorsalen Angriffspunkt der Zunge (Z), die Mitte des freien Oberkieferrandes (O) und die vordere Commissur der Stimmbänder (C) unter einander durch gerade Linien, so ergiebt sich aus der Form und Größe des Dreiecks ZOC das Maß der für die Autoscopie des betreffenden Individuums erforderlichen Zungendislocation; zur vollen Herstellung der Autoscopirbarkeit (A) müßte der Radius vector um die Winkelgröße ZOC (Δ) vorwärts bewegt werden; gestattet die Zungenbeschaffenheit des Patienten nur eine kleinere Winkeldrehung (δ), so ist $A = \frac{\delta}{\Delta}$.

Die Autoscopirbarkeit stellt somit für jeden Menschen eine ihm eigentümliche constante Größe dar. Zur empirischen Feststellung derselben bedarf es einer willigen Hingabe des Patienten, wie sie bei Erwachsenen in der allergrößten Zahl der Fälle, bei Kindern häufig, sofort zu erzielen ist. Aengstliche Anspannung der Musculatur sowie Würgebewegungen würden zu niedrige Werte vortäuschen. Die Autoscopirbarkeit ist einer Steigerung durch Einübung des Patienten nicht fähig; früher glaubte ich das öfters zu beobachten, aber es war ein Irrtum; es ging successive besser, weil ich mich einübte. Sich selbst hat der Arzt einzuüben, den Patienten höchstens insofern, als man ihm störende Muskelcontractionen abgewöhnen kann. Bei guter Autoscopirbarkeit kann die Nutzbarmachung dieser Eigenschaft noch gelegentlich erschwert werden durch eine stark verbogene und starre, oder aber zu schlaff an der Zunge befestigte Epiglottis, welche sich mangelhaft aufrichtet und den Einblick in das richtig eingestellte laryngotracheale Rohr versperrt. Derartige Fälle eignen sich mehr für den intralaryngealen Autoscopspatel, welcher Cocainanwendung erheischt und daher nur auf gewichtige Indication hin angewandt werden darf.

Bei der Untersuchung eines Menschen mit dem Autoscop leisten wir zweierlei: erstens bestimmen wir den Grad seiner Autoscopirbarkeit, zweitens nehmen wir an den der Besichtigung zugänglichen Theilen den Befund auf; beide

Feststellungen geschehen in einer und derselben Action. Nach meiner Schätzung ist ungefähr bei einem Viertel der erwachsenen Menschen der ganze Larynx und die ganze Trachea bequem autoscopirbar ($\delta = A$), mit der Einschränkung, daß die äußerste Spitze des vorderen Glottiswinkels sehr viel seltener zu sehen ist. Ein bis zwei weitere Viertel der Menschen besitzen einen mittleren Grad von Autoscopirbarkeit, so daß die hintere Larynxhälfte, eventuell mit einem Stück der Trachea, in verschieden großer Ausdehnung besichtigt werden kann. Der Rest umfaßt die Fälle, in denen man nur bis zu den Spitzen der Aryknorpel oder nicht einmal so weit kommt, oder die wegen abnormer Reizbarkeit der Untersuchung ohne Cocain überhaupt nicht zugänglich sind. Durch Anheben des Kehlkopfes von aussen (mit dem quer untergelegten Daumen) kann man das autoscopische Gesichtsfeld etwas vergrössern, doch halte ich nicht viel von dieser Kunsthilfe. Einen Unterschied in der Autoscopirbarkeit bei Männern und Frauen habe ich nicht gefunden.

Wer meine Angaben einer ziffernmässigen Controlle zu unterwerfen wünscht, dem liegt es ob, seine Statistik nicht früher zu beginnen, als bis er die gesamte autoscopische Untersuchungstechnik in so vollendeter Weise beherrscht, daß die untersuchende Persönlichkeit als Factor nicht mehr in Betracht kommt. Ich, für meine Person, verzichte sehr gern darauf, durch Ziffern den Eindruck einer gesteigerten Exactheit zu erregen, da im concreten Falle immer nur der Versuch hilft, nicht die Kenntnis procentualer Verhältnisse.

Stellung der Autoscopie zur Spiegelmethode.

Nachdem die Möglichkeit einer autoscopischen Besichtigung der Kehlkopf- und Luftröhrenschleimhaut erkannt und erwiesen, eine einfache, ungekünstelte Technik der Autoscopie ausgebildet und vielhundertfach erprobt, die Grenze ihres Wirkungsbereiches ermittelt, das erforderliche diagnostische und therapeutische Instrumentarium vollständig fertiggestellt worden ist, nachdem ich ferner autoscopische Operationen in den verschiedenen Regionen des Kehlkopfes, bis zum vorderen Glottiswinkel hin, vollzogen habe — erachte ich die gesammelten Erfahrungen für ausreichend, um versuchsweise die Stellung zu präcisiren, welche die Autoscopie innerhalb der laryngologischen Untersuchungs- und Behandlungsmethoden einzunehmen befähigt ist, insbesondere ihr Verhältnis zur Spiegelmethode klarzustellen.

I. Untersuchung Erwachsener.

Für die möglichst richtige Ermittelung und Deutung der Thatsachen haftet der Forscher, für ihre möglichst geschickte und nützliche Verwendung der Arzt; für die Thatsachen selbst aber trägt unser keiner eine Verantwortung. Wenn der Hals vieler Menschen von der Natur so gebaut ist, daß man nicht sehr weit direct hineinsehen kann, so ist das nicht unsere Schuld, so wenig wie es unser Verdienst ist, daß vieler anderer Menschen Hals anders gebaut ist und einen directen Einblick bis zum 6. Ringe eines Bronchus leicht gestattet. Wenn einer die Kunst um eine Methode bereichert, mit der man A.'s Luftröhre ohne Spiegel besichtigen und betasten kann, so ist es nicht seine Pflicht und Schuldigkeit, daß die neue Methode auch bei B. etwas leisten muss. Wir haben aus den thatsächlichen, objectiv

registrirten Ergebnissen unserer Studien einfach die logischen Consequenzen für die Praxis zu ziehen, und deren erste lautet: wir müssen weiter spiegeln, ganz wie bisher. Dieser Satz ist leicht zu begründen.

Aus unseren Erörterungen über individuelle Autoscopirbarkeit folgt unmittelbar, daß der Spiegel nur für eine beschränkte Anzahl von Fällen entbehrlich ist, soweit Kehlkopf und Luftröhre in Betracht kommen. Nehmen wir hinzu, daß wir die Zungenwurzel (hinter den Papillae circumvallatae) für gewöhnlich nur mit dem Spiegel betrachten können (das Autoscop liegt hier gerade auf), so folgt aus alledem, daß zu einer vollständigen Halsuntersuchung der Spiegel fast niemals zu entbehren ist.

Krankhafte Beschaffenheit des Zungengrundes (vielleicht auch des Kehldeckels) könnte in ganz seltenen Fällen eine nur mit dem Spiegel erkennbare Contraindication gegen die Anwendung der Autoscopie abgeben. Der Regel nach wird es daher wohl richtig sein, die Halsorgane zuerst mit dem Spiegel zu untersuchen und dann erst mit dem Autoscop. Aber es kommt nicht viel darauf an; ich habe in dem halben Jahre, dessen Arbeit der Schöpfung und allseitigen Prüfung der Autoscopie gewidmet war, jene Regel unzählige Male verletzt, ohne daß daraus die geringste Unzuträglichkeit entstanden wäre.

Wir müssen weiter spiegeln, ganz wie bisher. Dieser Satz wird einige zum Enthusiasmus neigende Freunde der Sache ernüchtern; ein „ganz nüchtern“ gewordener oder gebliebener College könnte versucht sein, gleich einen Schritt weiter zu gehen und zu sagen: „Ich erkenne an, daß die Entdeckung der Autoscopie unsere theoretischen Kenntnisse bereichert hat; ich gebe auch zu, daß in irgend welchem seltenen Falle die Autoscopie einmal einen Nutzen bringen mag; im großen und ganzen aber halte ich diese Neuerung in der Praxis für unnütz, denn wir spiegeln weiter, und so bleibt alles beim alten.“ Nun, wir spiegeln weiter, ganz wie bisher, und es bleibt doch nicht alles beim alten; sogar recht vieles wird sich ändern, wenn auch gewiss nicht überall und sogleich. Es steht ja vorläufig noch Jedermann frei, die nähere Bekanntschaft mit der Autoscopie zu vermeiden; wer sich aber einmal mit ihr vertraut gemacht hat, der wird sie bald nicht mehr entbehren mögen. Die Schwäche der Autoscopie liegt in der Begrenztheit ihrer Anwendbarkeit: wie oben dargelegt; innerhalb ihrer Grenzen ist sie aber der Spiegelmethode fast in jeder Hinsicht überlegen. Bei den folgenden Vergleichen

der beiden Methoden ist bei der Autoscopie ein für allemal hinzuzudenken: „soweit sie bei dem Individuum ausführbar ist".

Ich bekomme das Stimmband autoscopisch in circa 20, mit dem Spiegel in circa 30 cm Entfernung zu sehen, und zwar sehe ich mit meiner Methode das Object selbst in seiner ungeschwächten Körperlichkeit und Deutlichkeit und in der unverminderten Fülle seiner farbigen Nuancen, mit der Methode Garcia-Türck-Czermak das bloße Spiegelbild des Objectes — ein treffliches Surrogat, aber doch immer nur ein Surrogat des directen Sehens. Daß ich den Spiegel binocular betrachten kann, während die Autoscopie nur monoculares Sehen gestattet (so wie die Rhinoscopia anterior), ist für den Effect völlig belanglos. Alles anatomische Détail läßt sich mit dem Autoscop weit besser erkennen und beurteilen: leichte Niveauveränderungen, kleine Erosionen u. s. w. Nur zur Diagnose von Motilitätsstörungen ist der Spiegel geeigneter, da das Autoscop den Larynx etwas fixirt; in jeder anderen Beziehung ist die Autoscopie die stärkere Methode. Das autoscopische Bild hat die sinnliche Frische und Wärme der lebendigen Natur, das Spiegelbild ist matter und kälter, es ist elegantes Kunstproduct, Gabe aus zweiter Hand. Wie oft habe ich in den letzten Monaten den Ausruf gehört: „Der Kehlkopf sieht ja ganz anders aus!", womit nicht etwa blos die mangelnde Umkehrung gemeint war. Streng genommen würde daraus folgen, dass wir bisher gar nicht gewusst haben, wie es im Kehlkopf wirklich aussieht.

Wir empfanden es im Anfange als eine geradezu peinliche Wirkung der Autoscopie, dass sie die bisher nie bemerkte ästhetische Minderwertigkeit des Spiegelbildes zum Bewusstsein bringt, während ihr die Kraft fehlt, uns vom Spiegel zu befreien; sie reizt eine Begehrlichkeit auf, die sie nicht voll befriedigt. Nun ja, Licht wirft Schatten – das kann man bedauern, aber nicht ändern. Die Autoscopie ist eine harte Speise; bis sie ganz in Saft und Blut der Laryngologie eingegangen ist, muss sie ihr wohl einige Verdauungsbeschwerden erregen.

Für die Zwecke wissenschaftlicher Demonstration ist die Autoscopie wie geschaffen; viele Zuschauer können hinter einander in das Autoscop sehen und den Befund prüfen. An gut autoscopirbaren Menschen kann man bequem einem jeden Laien die Bewegungen der Stimmbänder, die physiologische Pulsation der Trachealwand (Gerhardt[1]), die systolischen Zuckungen des Bifurca-

tionsspornes (Schrötter [2]), nicht minder einen Kehlkopfkrebs zur deutlichen Anschauung bringen. Daß die Spiegelmethode in dieser Beziehung schwach ist, bedarf keines Beweises.

Der Glanzpunkt der Autoscopie liegt in dem durch dieselbe oft zu gewinnenden unvergleichlich vollkommenen Ueberblick über die Hinterwand der Kehlkopfhöhle und die gesamte Innenfläche der Luftröhre sowie der Bronchialeingänge. Zu einer ausführlichen Discussion dieser hochwichtigen Punkte liegt kein Anlass vor. Wer ein gutes autoscopisches Bild der Teile einmal selber gesehen hat, der braucht für die sinnfälligen Vorzüge desselben keine Erläuterung in Worten, und wer es nicht gesehen hat, dem geben Worte keine richtige Vorstellung. Ich verweise deswegen den Leser auf das Zeugnis seiner Augen und beschränke mich an dieser Stelle auf den Ausdruck meiner durch umfangreiche Erfahrungen gefestigten Ueberzeugung, daß uns die Autoscopie in der Diagnostik und namentlich in der Therapeutik der hinteren Larynxwand, der Luftröhre und der großen Bronchen einen mächtigen Schritt vorwärts gebracht hat. Wenn Jemand an chronischer Tracheobronchitis, an Bronchostenose oder dergleichen leidet, so ist es für die örtliche Behandlung geradezu eine Cardinalfrage, ob der Patient gut autoscopirbar ist oder nicht. Im Princip, in der Theorie können wir ja autoscopisch an ihm nichts sehen und nichts machen, was der Spiegel nicht auch vermitteln könnte, aber die graduellen Unterschiede des Gelingens sind denn doch zu groß. — Die Hinterwand des Kehlkopfes hat bekanntlich im Ganzen und in ihren einzelnen Etagen bei den verschiedenen Menschen einen verschiedenen Neigungswinkel zur Längsachse des Atmungsrohres; danach variirt der Winkel, unter dem sie im Autoscop erscheint. Je mehr derselbe sich dem rechten Winkel nähert, um so günstiger ist der Ueberblick; eine vollkommen gute Flächeneinstellung ergiebt sich oft erst dann, wenn der Patient die Normalhaltung aufgiebt und das Haupt der Brust nähert.

Es ist gewiß in der Praxis nicht nötig, in jedem Falle alle Hilfsmittel der Untersuchung zu erschöpfen, und so brauchen wir auch nicht jeden Menschen zu autoscopiren; daß aber zu einer vollständigen und gründlichen Halsuntersuchung in vielen Fällen die Autoscopie gehört

---

[1]) Archiv für klinische Medicin. Band 2. 1867.

[2]) Sitzungsberichte der k. Academie der Wissenschaften in Wien. Band 66. 1872.

— das wird den unbefangen Prüfenden bald die Erfahrung lehren. Je inniger die Autoscopie uns vertraut wird, um so lebhafter werden wir es immer und immer wieder beklagen, daß die vollkommene Autoscopirbarkeit keine allgemeine Eigenschaft des Menschengeschlechtes ist.

Der Benutzung von Vergrösserungsvorrichtungen bei der Autoscopie steht principiell nichts im Wege, ebensowenig der Anwendung des Stroboscopes nach Oertel (Strobautoscopie des Larynx).

Die des Photographirens beflissenen Collegen möchte ich zum Versuche autoscopischer Aufnahmen hierdurch anregen.

Als nicht-autoscopische, aber durch die Autoscopie vermittelte Procedur erwähne ich die Besichtigung der Stimmbandunterfläche mittelst eines 8 mm im Durchmesser haltenden runden Spiegelchens, welches im Autoscop durch die Glottis des cocainisirten Patienten geführt wird. Den Stiel dieses Subglottisspiegels habe ich aus ganz dünnem vernickelten Kupferrohr anfertigen lassen, welches sich den Bedürfnissen des Falles entsprechend leicht zurechtbiegen läßt. — Früher gelang die Spiegelung der Stimmbandunterfläche (soviel ich weiß, von Rauchfuß zuerst geübt) nur im doppelt-reflectirten Bilde, da das untere Spiegelbild oben wiederum gespiegelt werden mußte — das Bild kam also gewissermaßen aus dritter Hand!

Stellung der Autoscopie zur Spiegelmethode.

II. Untersuchung von Kindern.

Kinder werden genau so autoscopirt wie Erwachsene, nur mit kürzeren (12 cm) und schmäleren Spateln. Die für die Spiegeluntersuchung ungünstige Form des kindlichen Kehldeckels kommt bei der Autoscopie nicht so störend in Betracht, da die Epiglottis sich steil aufrichten muß. Je nach Umständen geht es bei der Autoscopie der Kleinen mehr oder weniger glimpflich zu. Gegen ungeberdige Kinder, die sich durchaus nichts gefallen lassen, kann man mit Gewalt vorgehen. Das ist selbstverständlich in der Hand des Ungeübten eine gefährliche Procedur; ich will dieselbe auch keineswegs empfehlen, sondern nur constatiren, daß sie unschwer gelingt. Man sieht bei solchen sich sträubenden Kindern den Larynxeingang contrahirt: Epiglottis, Aryknorpel und ary-epiglottische Falten sind gut zu übersehen; das dürfte gerade bei Kindern nicht selten zur Diagnose genügen.

Die Autoscopie kleiner Kinder in der Narcose habe ich mehrmals ausgeführt; sie ist mir mit der größten Leichtigkeit in der ausgiebigsten Weise gelungen; überhaupt hatte ich bisher den Eindruck, daß das Verhältnis $\frac{\delta}{\Delta}$ bei Kindern durchschnittlich ein günstiges ist. Ich ziehe den Kopf des chloroformirten Kindes über den Tischrand und gebe ihn in die Hand eines Assistenten. Das Autoscop nehme ich verkehrt (den Spatel nach unten) in die linke Faust und hake wie gewöhnlich über den Zungengrund; den Kopf lasse ich nun allmählich soweit heben oder senken, bis die richtige Einstellung erlangt ist. In dieser Position kann man beispielsweise sehr bequem bougiren, event. intubiren. Wollte man den intralaryngealen Spatel anwenden, so würde

man auch beim Chloroformirten kaum ohne Cocain auskommen, dessen Anwendung in der Narcose mir unbehaglich ist, weniger aus Furcht vor Vergiftung als aus Scheu vor der Aspirationsgefahr bei totaler Anästhesie des Kehlkopfeinganges.

Die Autoscopie wird aller Voraussicht nach in der laryngologischen Kinderpraxis eine bedeutende Rolle spielen — neben dem Spiegel, bei ganz jungen Kindern vor dem Spiegel. Schon Säuglinge sind der Autoscopie zugänglich; sie werden am besten in der Rückenlage untersucht, so wie eben beschrieben — selbstverständlich ohne Narcoticum.

Stellung der Autoscopie zur Spiegelmethode.

III. Operationen.

Wir kommen nun zu der Stellung der Autoscopie in der localtherapeutischen Technik. Ob wir häufig zu wiederholende einfache Proceduren, wie Einspritzungen, Einblasungen, Pinselungen u. dgl. bei gut autoscopirbaren Kranken nach der alten oder nach der neuen Methode machen — das ist so vollständig gleichgiltig, daß kein Wort darüber verlohnt. Ich spreche deswegen hier nur von den eigentlichen operativen Eingriffen. Die Autoscopie ist eine echt chirurgische Methode; sie legt mit einem Speculum den Larynx in der Rachentiefe frei, ungefähr so wie man die Portio vaginalis uteri durch Entfaltung der Scheide freilegt. Habe ich eine Geschwulst im Autoscop eingestellt, so brauche ich nur einfach zuzugreifen, geradesweges, mit Zange, Messer, Schlinge, oder wie es am bequemsten geht. Dabei dirigire ich das Autoscop mit der linken Hand und führe mit der rechten das Operationsinstrument durch den Aufsatzkasten hindurch, an seiner rechten Wand entlang. Der Griff des Operationsinstrumentes kann nach Bedürfnis parallel oder unter irgend einem Winkel zum Autoscopgriff gehalten werden. Zu großen seitlichen Excursionen hat das Operationsinstrument keinen Raum im Autoscop, die Freiheit hierzu würde ihm aber auch garnichts nützen, denn wir können nur das fassen, was wir deutlich sehen, und wir sehen nur das deutlich, was im Autoscop gut eingestellt ist Mit der Linken also, mit dem Autoscop, haben wir die eigentliche Direction zu besorgen; für feinere Bewegungen bleibt der Rechten hinreichender Spielraum.

Autoscopische Operation.

Die Instrumente zu autoscopischen Operationen haben die Form der Naseninstrumente, sie messen vom Knie bis zur Spitze 20 cm, für die Luftröhre entsprechend mehr. Neue Instrumente brauchen wir nicht zu erfinden, wir übersetzen einfach unser gebräuchliches Instrumentarium in's Autoscopische, indem wir die laryngologischen Modelle gestreckt und geknickt, oder die rhinologischen Modelle verlängert ausführen lassen.

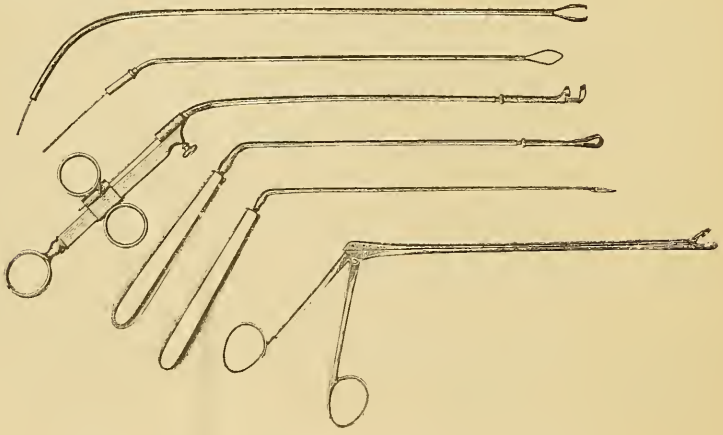

Einige Typen autoscopischer Operations-Instrumente.

Eine endolaryngeale Operation ist mit dem Autoscop relativ leicht, mit dem Spiegel relativ schwierig auszuführen. Dieser Umstand ist geeignet, die Geister zu scheiden. Während es nämlich den Einen als selbstverständlich erscheinen wird, daß man sich eine leichte Operation nicht schwer macht, daß man sich keine Hindernisse aufrichtet, blos um sich an ihrer Ueberwindung zu erfreuen, daß man keine specialistische Kunstleistung ausübt, wo die gewöhnliche Chirurgie in vollem Maße hinreicht —, wird mancher Lehrer im Gegenteil seine Schüler warnen, sich mit der Autoscopie zu verwöhnen, statt jede Gelegenheit wahrzunehmen, das Operiren unter Leitung des Spiegels zu üben; denn auf das Operirenkönnen im Spiegel ist der Laryngologe der Zukunft genau so angewiesen wie der der Vergangenheit, da es ja unter den operationsbedürftigen Patienten viele schlecht autoscopirbare Individuen giebt. Wir können uns ein laryngologisches Parlament vorstellen, dessen radicaler Flügel grundsätzlich nur das im Spiegel operirt, was autoscopisch nicht zu ermöglichen ist, während die Conservativen nur ausnahmsweise einmal einen autoscopischen Eingriff widerwillig toleriren; die mittleren Gruppen würden sich die Entscheidung von Fall zu Fall vorbehalten. Meiner Ansicht nach eignet sich die Streitfrage zu einer extremen Stellungnahme nach rechts oder links so schlecht wie möglich; die Parole „hie Autoscop, hie Spiegel“ wäre einfach thöricht. Wo zwei Wege gangbar sind, wird aus vielen Gründen der Eine diesen, der Andere jenen Weg lieber wandeln, und man kann von keinem Operateur mehr verlangen, als daß er den indicirten Eingriff exact und schonend vollzieht; das „Wie“ ist Sache des Einzelnen. Wenn ich dennoch glaube, daß schließlich, nach so und so viel Jahren, die Autoscopie für die Fälle, in denen sie bequem gelingt, allgemein als die normale Methode der endolaryngealen und endotrachealen Chirurgie anerkannt sein wird (natürlich ohne Dogmenzwang!), — so leite ich das aus der menschlichen Natur ab, welche nicht hartnäckig an dem Complicirten festhält, wenn ihr das Einfache geboten wird. Die aus der Gewohnheit resultirenden Widerstände (die ich sehr hoch bewerte!) werden ja ohnehin mit der Zeit schwächer und schwächer werden, und das Argument, daß es doch so lange ohne Autoscopie gegangen ist, verliert auf die Dauer seinen Reiz. Am schnellsten (bezw. am wenigsten langsam) wird das autoscopische Operiren an der Hinterwand Gemeingut der Laryngologen werden.

Mit der großen Chirurgie concurrirt die Autoscopie

wohl nur in einem Punkte: bei Fremdkörpern in den Luftwegen wird sie in manchen Fällen die Tracheotomie entbehrlich machen. Ueber die den Chirurgen vielleicht interessirende Autoscopie Erwachsener in Chloroformnarcose habe ich keine Erfahrung.

Der endotrachealen Localtherapie, welche jetzt den Aufschwung nehmen kann, der ihr in der vor-autoscopischen Aera nicht geglückt ist, möchte ich hier eine nicht aus üblem Erlebnis, sondern aus Beobachtung und Ueberlegung entspringende warnende Bemerkung widmen. Die untere Trachealhälfte ist eine höchst gefährliche Gegend! Die rhythmische Vorwölbung ihrer Wandung, besonders der links und etwas nach vorne leicht sichtbare und zählbare tracheale Aortenpuls, ist bei gut autoscopirbaren Menschen ein regelmäßiges imposantes Phänomen, welches zur größten Vorsicht bei der Einführung von starren Instrumenten mahnt. Die Aorta liegt an der Luftröhrenwand beinahe so oberflächlich, wie die Radialis am Handgelenk (wir sprechen von der lebendigen, blutstrotzenden Aorta, nicht von den Verhältnissen an der Leiche). Bei vielen gesunden Menschen habe ich den Eindruck gehabt, daß der Aortenbogen förmlich wie ein Buckel in die Luftröhre hineingewölbt ist, sodass der Neuling in der Autoscopie in die Versuchung kommt, Aneurysmen zu diagnosticiren, wo keine vorhanden sind. Die colossalsten Pulsationen sind mir bei Kranken begegnet, die insufficiente Aortenklappen hatten, bei denen aber Anzeichen einer eigentlich aneurysmatischen Veränderung nicht zu finden waren; ich sah da ein äußerst starkes Wogen in einem Bezirk von vielleicht 6—8 cm Länge und 3 cm Breite.

Schlusswort.

Wer an den ewigen Fortschritt glaubt, im Kleinen wie im Grossen, dem liegt vielleicht die Hoffnung nahe, daß sich die Autoscopie in Zukunft weiter ausbauen ließe in dem Sinne, das sie schließlich bei jedem Menschen in vollem Umfange gelänge. Diese Hoffnung wird von mir nicht geteilt. Das Autoscopie-Problem ist ein äußerst eng umgrenztes, seine bestimmenden Factoren sind uns genau bekannt und ich habe sie in dieser Schrift zur Genüge klar gelegt. Die Schranken der Autoscopie sind anatomische, und der Körperbau der Menschen wird sich schwerlich unsern Wünschen zu Liebe ändern. Bekommen wir den Zungengrund nicht nach vorne hin aus dem Wege, so müssen wir im Bogen darüber hinweg, und dafür giebt es ein für allemal nichts anderes als Spiegel oder Prisma — da sind wir wieder beim alten. Ich sehe nur einen Weg, auf dem wir über das bisherige Resultat vielleicht noch um ein merkliches hinauskommen können: ziehen wir nämlich einen Mundwinkel des Patienten mit einem Haken nach rückwärts, zum Ohre hin, gehen dann über die unteren Backenzähne hinweg mit dem Spatel direct hinter den Zungengrund und drücken die betreffende Hälfte desselben nach vorne, so bekommen wir bisweilen einen ganz guten seitlichen Einblick in den Kehlkopf, auch bei Leuten, die auf die gewöhnliche Weise schlecht autoscopirbar sind. Diese laterale Autoscopie dürfte noch einiger Pflege wert sein. Im übrigen halte ich das Autoscopie-Problem jetzt für erschöpft, so lange bis etwa ein ganz neuer leitender Gedanke auftaucht, der neue Wege erschließt.

Ergebnisse.

1) Kehlkopf und Luftröhre des Menschen sind autoscopirbar, d. h. der directen Besichtigung zugänglich; das Mittel hierzu ist Druck auf die Zunge.

2) Der Grad der Autoscopirbarkeit schwankt bei den einzelnen Menschen in den weitesten Grenzen; die Gründe hierfür sind anatomische.

3) Die Untersuchung mit dem Kehlkopfspiegel ist zwar nicht mehr, wie bisher, die einzige Methode zur Besichtigung der Luftwege, aber sie bleibt die normale und in erster Linie zu benutzende Inspectionsmethode behufs Stellung der Diagnose.

4) Die Untersuchung mit dem Autoscop bildet eine wichtige Ergänzung des Spiegelbefundes, ganz besonders für die hintere Larynxwand und die Luftröhre.

5) Für die Untersuchung von Kindern ist die Autoscopie in vielen Fällen unentbehrlich; besonders gut gelingt sie in der Chloroformnarcose.

6) In der endolaryngealen und endotrachealen Chirurgie wird sich die Autoscopie den Rang der Normalmethode erobern, innerhalb der anatomischen Autoscopirbarkeitsgrenzen.

7) Die Technik der Spiegeloperationen ist nach wie vor unentbehrlich, für die ungenügend autoscopirbaren Patienten.

Anhang.

Die erste autoscopische Operation eines Stimmbandpolypen.

Frau Wilhelmine König, 39 Jahre alt. Kleine, gracile, schlecht genährte Person, hustet seit drei Jahren, hatte vor zwei Jahren Hämoptoe, ist heiser seit August dieses Jahres. Rechter Oberlappen bis zur 2. Rippe herab gedämpft, abgeschwächtes Atmungsgeräusch, kein Rasseln. Sputum nicht zu erhalten. Zähne des Oberkiefers defect und cariös. Hochgradige Heiserkeit. Die Spiegeluntersuchung zeigt das in der Figur wieder-

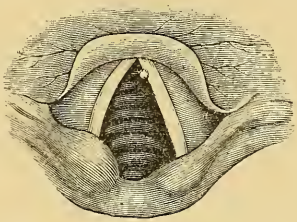

gegebene Bild (von Fräulein Else Friedeberg nach der Natur gezeichnet): der rechte Aryknorpel hängt stark nach vorn über, das rechte Stimmband steht unbeweglich in Cadaverstellung, sein Rand ist concav. Das linke Stimmband ist normal beweglich, tritt bei der Phonation nur bis zur Mittellinie. An seinem vorderen Ende, nahe der Commissur, eine hirsekorngroße, blaßrötliche, rundliche Geschwulst, auf deren Kuppe ein blutroter Punkt. Die Geschwulst haftet dem Stimmbandrande an und ist beweglich. Patientin ist so gut autoscopirbar, daß sich der Polyp, trotz seines ungünstigen Sitzes, beim ersten autoscopischen Versuche sofort einstellt.

Operation (26. October 1895): Cocainisirung des Larynx durch Einträufeln von 20proc. Lösung (ohne Spiegel). Der intralaryngeale Autoscopspatel, am Electroscop befestigt, wird hinter die Epiglottis eingeführt und mit der linken Hand dirigirt. Die Geschwulst wird mit größter Leichtigkeit mit einer feinen Doppellöffelzange (im geraden Leitungsrohr am Krause'schen Handgriff) gefaßt und entfernt. Die Patientin hat von der wenige Secunden dauernden Operation nichts gemerkt. Erfolg: das linke Stimmband ist normal; die Heiserkeit ist vorläufig wenig gebessert, wie bei der rechtsseitigen Recurrenslähmung nicht anders zu erwarten war.

Druck von Marschner & Stephan in Berlin S. W

Verlag von OSCAR COBLENTZ in Berlin W.

In meinem Verlage erscheint:

Monatsschrift für Ohrenheilkunde

sowie für

Kehlkopf-, Nasen-, Rachen-Krankheiten.

(Neue Folge.)

Mitbegründet von weil. **Prof. Dr R. Voltolini** und
weil. **Prof. Dr. Fr. E. Weber-Liel**

und unter Mitwirkung der Herren

Hofrath Dr. **Beschorner** (Dresden), Prof. Dr. **Ganghofner** (Prag), Docent Dr. **Gomperz** (Wien), Dr. **Heinze** (Leipzig), Dr. **Hopmann** (Cöln), Prof. Dr. **Jurasz** (Heidelberg), Dr. **Keller** (Cöln), Prof. Dr. **Kiesselbach** (Erlangen), Prof. Dr. **Kirchner** (Würzburg), Dr. **Koch** (Luxemburg), Dr. **Law** (London), Docent Dr. **Lichtenberg** (Budapest), Dr. **Lublinski** (Berlin), Dr. **Michel** (Cöln), Docent Dr. **Moldenhauer** (Leipzig), Docent Dr. **Onodi** (Budapest), Docent Dr. **Paulsen** (Kiel), Dr. **A. Schapringer** (New-York), Dr. **Schäffer** (Bremen), Prof. Dr. **M. Schmidt** (Frankfurt a. M.), Dr. **E. Stepanow** (Moskau), Prof. Dr. **Störck** (Wien), Prof. Dr. **Strübing** (Greifswald), Dr. **Weil** (Stuttgart), Dr. **Ziem** (Danzig)

herausgegeben von

Dr. JOS. GRUBER
o. ö. Professor u. Vorstand der Klinik für Ohrenkrankheiten a. d. Univers. Wien.

Dr. N. RÜDINGER
o. ö. Professor der Anatomie a. d. Universität München.

Dr. v. SCHRÖTTER
o. ö. Professor u. Vorstand der Klinik für interne Medicin an der Universität Wien.

XXX. Jahrgang.

Monatlich ein Heft in der Stärke von 3 Bogen.

Abonnementspreis pro Jahrgang Mk. 12,—.

Zu beziehen durch sämtliche **Buchhandlungen**, sowie direkt durch die **Verlagsbuchhandlung Oscar Coblentz in Berlin W.**

Druck von Marschner & Stephan, Berlin SW.

COLUMBIA UNIVERSITY LIBRARIES

This book is due on the date indicated below, or at the expiration of a definite period after the date of borrowing, as provided by the rules of the Library or by special arrangement with the Librarian in charge.

DATE BORROWED	DATE DUE	DATE BORROWED	DATE DUE
C28(1141)M100			